Tadqiqot.uz

ЎЗБЕКИСТОНДА ИЛМИЙ-АМАЛИЙ ТАДҚИҚОТЛАР МАВЗУСИДАГИ КОНФЕРЕНЦИЯ МАТЕРИАЛЛАРИ

2020

- » Ҳуқуқий тадқиқотлар
- » Фалсафа ва ҳаёт соҳасидаги қарашлар
- » Тарих саҳифаларидаги изланишлар
- » Социология ва политологиянинг жамиятимизда тутган ўрни
- » Иқтисодиётда инновацияларнинг тутган ўрни
- » Филология фанларини ривожлантириш йўлидаги тадқиқотлар
- » Педагогика ва психология соҳаларидаги инновациялар
- » Маданият ва санъат соҳаларини ривожланиши
- » Архитектура ва дизайн йўналиши ривожланиши
- » Техника ва технология соҳасидаги инновациялар
- » Физика-математика фанлари ютуқлари
- » Биомедицина ва амалиёт соҳасидаги илмий изланишлар
- » Кимё фанлари ютуқлари
- » Биология ва экология соҳасидаги инновациялар
- » Агропроцессинг ривожланиш йўналишлари
- » Геология-минерология соҳасидаги инновациялар

№22
30 ноябрь

conferences.uz

"ЎЗБЕКИСТОНДА ИЛМИЙ-АМАЛИЙ ТАДҚИҚОТЛАР" МАВЗУСИДАГИ РЕСПУБЛИКА 22-КЎП ТАРМОҚЛИ ИЛМИЙ МАСОФАВИЙ ОНЛАЙН КОНФЕРЕНЦИЯ МАТЕРИАЛЛАРИ
18-ҚИСМ

МАТЕРИАЛЫ РЕСПУБЛИКАНСКОЙ 22-МЕЖДИСЦИПЛИНАРНОЙ ДИСТАНЦИОННОЙ ОНЛАЙН КОНФЕРЕНЦИИ НА ТЕМУ "НАУЧНО-ПРАКТИЧЕСКИЕ ИССЛЕДОВАНИЯ В УЗБЕКИСТАНЕ"
ЧАСТЬ-18

MATERIALS OF THE REPUBLICAN 22-MULTIDISCIPLINARY ONLINE DISTANCE CONFERENCE ON "SCIENTIFIC AND PRACTICAL RESEARCH IN UZBEKISTAN"
PART-18

ТОШКЕНТ-2020

УУК 001 (062)
КБК 72я43

"Ўзбекистонда илмий-амалий тадқиқотлар" [Тошкент; 2020]

"Ўзбекистонда илмий-амалий тадқиқотлар" мавзусидаги республика 22-кўп тармоқли илмий масофавий онлайн конференция материаллари тўплами, 30 ноябрь 2020 йил. - Тошкент: Tadqiqot, 2020. - 25 б.

Ушбу Республика-илмий онлайн конференция 2017-2021 йилларда Ўзбекистон Республикасини ривожлантиришнинг бешта устувор йўналишлари бўйича Ҳаракатлар стратегиясида кўзда тутилган вазифа - илмий изланиш ютуқларини амалиётга жорий этиш йўли билан фан соҳаларини ривожлантиришга бағишланган.

Ушбу Республика илмий конференцияси таълим соҳасида меҳнат қилиб келаётган профессор - ўқитувчи ва талаба-ўқувчилар томонидан тайёрланган илмий тезислар киритилган бўлиб, унда таълим тизимида илғор замонавий ютуқлар, натижалар, муаммолар, ечимини кутаётган вазифалар ва илм-фан тараққиётининг истиқболдаги режалари таҳлил қилинган конференцияси.

Масъул муҳаррир: Файзиев Шохруд Фармонович, ю.ф.д., доцент.

1.Ҳуқуқий тадқиқотлар йўналиши
Профессор в.б.,ю.ф.н. Юсувалиева Рахима (Жахон иқтисодиёти ва дипломатия университети)

2.Фалсафа ва ҳаёт соҳасидаги қарашлар
Доцент Норматова Дилдора Эсоналиевна(Фарғона давлат университети)

3.Тарих саҳифаларидаги изланишлар
Исмаилов Ҳусанбой Маҳаммадқосим ўғли (Ўзбекистон Республикаси Вазирлар Маҳкамаси ҳузуридаги Таълим сифатини назорат қилиш давлат инспекцияси)

4.Социология ва политологиянинг жамиятимизда тутган ўрни
Доцент Уринбоев Хошимжон Бунатович (Наманган мухандислик-қурилиш институти)

5.Давлат бошқаруви
PhD Шакирова Шохида Юсуповна (Ўзбекистон Республикаси Вазирлар Маҳкамаси ҳузуридаги "Оила" илмий-амалий тадқиқот маркази)

6.Журналистика
Тошбоева Барнохон Одилжоновна(Андижон давлат университети)

7.Филология фанларини ривожлантириш йўлидаги тадқиқотлар
Самигова Умида Хамидуллаевна (Тошкент вилоят халқ таълими ходимларини қайта тайёрлаш ва уларнинг малакасини ошириш ҳудудий маркази)

8.Адабиёт
PhD Абдумажидова Дилдора Рахматуллаевна (Тошкент Молия институти)

9.Иқтисодиётда инновацияларнинг тутган ўрни
Phd Вохидова Мехри Хасанова (Тошкент давлат шарқшунослик институти)

10.Педагогика ва психология соҳаларидаги инновациялар
Турсунназарова Эльвира Тахировна (Навоий вилоят халқ таълими ходимларини қайта тайёрлаш ва уларнинг малакасини ошириш ҳудудий маркази)

11.Жисмоний тарбия ва спорт
Усмонова Дилфузахон Иброхимовна (Жисмоний тарбия ва спорт университети)

12.Маданият ва санъат соҳаларини ривожлантириш
Тоштемиров Отабек Абидович (Фарғона политехника институти)

13.Архитектура ва дизайн йўналиши ривожланиши
Бобохонов Олтибой Рахмонович (Сурхандарё вилояти техника филиали)

14.Тасвирий санъат ва дизайн
Доцент Чариев Турсун Хуваевич (Ўзбекистон давлат консерваторияси)

15.Мусиқа ва ҳаёт
Доцент Чариев Турсун Хуваевич (Ўзбекистон давлат консерваторияси)

16.Техника ва технология соҳасидаги инновациялар
Доцент Нормирзаев Абдуқаюм Раҳимбердиевич (Наманган мухандислик-қурилиш институти)

17.Физика-математика фанлари ютуқлари
Доцент Сохадалиев Абдурашид Мамадалиевич (Наманган мухандислик-технология институти)

18.Биомедицина ва амалиёт соҳасидаги илмий изланишлар
Т.ф.д., доцент Маматова Нодира Мухтаровна (Тошкент давлат стоматология институти)

19.Фармацевтика
Жалилов Фазлиддин Содиқович, фарм.ф.н., доцент, Тошкент фармацевтика институти, Дори воситаларини стандартлаштириш ва сифат менежменти кафедраси мудири

20.Ветеринария
Жалилов Фазлиддин Содиқович, фарм.ф.н., доцент, Тошкент фармацевтика институти, Дори воситаларини стандартлаштириш ва сифат менежменти кафедраси мудири

21.Кимё фанлари ютуқлари
Рахмонова Доно Қаххоровна (Навоий вилояти табиий фанлар методисти)

22.Биология ва экология соҳасидаги инновациялар
Йўлдошев Лазиз Толибович (Бухоро давлат университети)

23.Агропроцессинг ривожланиш йўналишлари
Доцент Сувонов Боймурод Ўралович (Тошкент ирригация ва қишлоқ хўжалигини механизациялаш мухандислари институти)

24.Геология-минерология соҳасидаги инновациялар
Phd доцент Қаҳҳоров Ўктам Абдурахимович (Тошкент ирригация ва қишлоқ хўжалигини механизациялаш мухандислари институти)

25.География
Йўлдошев Лазиз Толибович (Бухоро давлат университети)

Тўпламга киритилган тезислардаги маълумотларнинг хаққонийлиги ва иқтибосларнинг тўғрилигига муаллифлар масъулдир.

© Муаллифлар жамоаси
© Tadqiqot.uz

PageMaker\Верстка\Саҳифаловчи: Шахрам Файзиев

Контакт редакций научных журналов. tadqiqot.uz
ООО Tadqiqot, город Ташкент,
улица Амира Темура пр.1, дом-2.
Web: http://www.tadqiqot.uz/; Email: info@tadqiqot.uz
Тел: (+998-94) 404-0000

Editorial staff of the journals of tadqiqot.uz
Tadqiqot LLC The city of Tashkent,
Amir Temur Street pr.1, House 2.
Web: http://www.tadqiqot.uz/; Email: info@tadqiqot.uz
Phone: (+998-94) 404-0000

БИОМЕДИЦИНА ВА АМАЛИЁТ СОҲАСИДАГИ ИЛМИЙ ИЗЛАНИШЛАР

1. Урунбаева Д.А., Артикова Д.М., Эрматова З.Э.
ИЗУЧЕНИЕ ПСИХОНЕВРОЛОГИЧЕСКОГО СТАТУСА У БОЛЬНЫХ САХАРНЫМ ДИАБЕТОМ ТИПА 2 7
2. Арифов С.С., Вохидов У.Н., Қурбонов Ж.А.
ЎТКИР РИНОСИНУСИТ БИЛАН ОҒРИГАН БЕМОРЛАРДА БУРУН БЎШЛИҒИНИНГ МИКРОБИОЛОГИК ТАҲЛИЛИ 9
3. Мурадов Алижон Салимович, Салимова Махфуза
ОПТИМИЗАЦИЯ МЕТОДОВ ЛЕЧЕНИЕ ГНОЙНО-ДЕСТРУКТИВНЫХ ЗАБОЛЕВАНИЙ МЯГКИХ ТКАНЕЙ..... 11
4. Xamrayev Alisher Shaxabovich, Nurmetov Sarvar Tadjibayevich, Tugizov Bunyod Esonovich, Jo'rayev Baxodir Baxtiyor o'g'li
DISPLASTIK KOKSARTROZDA TOTAL CHANOQ-SON BO'G'IMI ARTROPLSTIKASI USULINI TAKOMILLASHTIRISH. 14
5. Урунбаева Дилором Анваровна, Шавкатхужаев Хасан Нодир угли
СВЯЗЬ КИШЕЧНОЙ МИКРОФЛОРЫ С ЩИТОВИДНОЙ ЖЕЛЕЗОЙ. 23

БИОМЕДИЦИНА ВА АМАЛИЁТ СОҲАСИДАГИ ИЛМИЙ ИЗЛАНИШЛАР

ИЗУЧЕНИЕ ПСИХОНЕВРОЛОГИЧЕСКОГО СТАТУСА У БОЛЬНЫХ САХАРНЫМ ДИАБЕТОМ ТИПА 2

Урунбаева Д.А., Артикова Д.М., Эрматова З.Э.

Аннотация: Целью исследования явилось оценить нарушения церебрального кровотока и симптомы тревожности у больных с сахарным диабетом типа 2 с дисциркуляторной энцефалопатией.

Ключевые слова: сахарный диабет 2 тип, дисциркуляторная энцефалопатия, диабетическая полинейропатия

Материалы и методы. Обследованы 44 пациента (женщины 30 -68,2%, мужчины 14 -31,8%), страдающих СД 2-го типа, находившихся на лечении в эндокринологическом отделении 3 клинике ТМА. Возраст больных составил 58,5±8,7 лет, индекс массы тела (ИМТ) 32,3±3,8 кг/м^2. У всех пациентов проводилось исследование углеводного обмена – глюкозы крови нотощак, постпрандиальной гликемии и гликированного гемоглобина (HbA1c). Для количественной оценки основных симптомов использовалась схема невропатического симптоматического счета (НСС). Клиническое неврологическое исследование проводили с помощью определения тактильной, температурной, вибрационной чувствительностей. Для определения симптомов тревоги и степени их выраженности использовалась шкала тревожности Спилберга. Изучали гемодинамику в магистральных артериях головы методом ультразвуковой допплерографии в пульсирующем и непрерывном режимах. Контрольную группу составили 10 здоровых лиц сопоставимых по возрасту и полу. Статистическую обработку материала осуществляли с помощью программы Excel. Статистическая значимость результаты подтверждалось при $p<0,05$.

Результаты исследования: Характерными для больных данной категории был стойкий цефалгический синдром и высокий процент распространенности (90%) достаточно выраженных астено-невротических проявлений. Также, пациенты отмечали жажду, полиурию, боли и онемение в ногах, снижение памяти. Все больные были осмотрены невропатологом, при этом у 80% диагностирована дисциркуляторная энцефалопатия, 45% остеохондроз шейного отдела позвоночника. У 40% больных диагностирована АГ 1 ст., 30% -АГ 2 ст. У всех обследованных больных диагностирована диабетическая сенсорная симметричная нейропатия. При этом, НСС в среднем составил 9,43±0,7 баллов. При анализе углеводного обмена нами было выявлено: глюкоза в крови натощак составила 9,1±0,9 ммоль/л, постпрандиальная - 13,6±2,9 ммоль/л, HbA1c 8,3±1,9%, что указывали на декомпенсацию диабета.

При анализе допплерографического исследования брахеоцефальных и вертебробазилярных артерий нами выявлено: атеросклеротические изменения по позвоночным артериям, общей, внутренней и наружней сонными артериям. У большинства 30 (68,2%) отмечается атеросклеротические изменения со снижением ламинарной скорости кровотока по позвоночным артериям. У остальных 14 (31,8%) выявлен атеросклероз по сонным артериям. У пациентов отмечалось достоверное снижение скоростных характеристик церебрального кровотока и повышение периферического сопротивления в позвоночных артериях. У больных с декомпенсацией СД только у 16% больных тревожность отсутствовала, у остальных 84% больных превалировала умеренная тревожность, при этом у этих пациентов средний показатель шкалы Спилберга составил 37,4±5,8 баллов. Необходимо отметить, что у 80% больных превалировала личностная тревожность.

Выводы:

1. У больных СД типа 2 снижение скоростных характеристик, повышение индексов периферического сопротивления свидетельствуют о прогрессирующем снижении эласти-ко-тонических свойств сосудистой стенки, что, в конечном итоге, способствует снижению церебрального кровотока и развитию диабетической энцефалопатии
2. У 84% пациентов с декомпенсацией диабета превалировала умеренная тревожность, при этом средний показатель шкалы Спилберга составил 37,4±5,8 баллов. При этом, у 80% из этих больных превалировала личностная тревожность.

Литература:

1. Ерохина М.Н., Густов А.В., Занозина О.В., Жирнова Е.В. Нарушения церебрального кровотока и окислительный стресс у больных диабетической энцефалопатией // Неврология.-2011.
2. Рахимова Г.Н Новый рекомедации ведения и лечения сахарного диабета 1 и 2 типов. Ташкент 2019.
3. Лурия А.Р. Основы нейропсихологии. М.: Директ-Медиа, 2008
4. Суркова Е.В., Дробижев М.Ю., Дедов И.И. Сахарный диабет и сопутствующие депрессия // Проблемы эндокринологии.-2013
5. Кунцевич Г.И. Ультразвуковые методы исследования ветвей дуги аорты. Минск: Аверсэв, 2006
6.Psychometric Properties of the State–Trait Inventory for Cognitive and Somatic Anxiety (STICSA): Comparison to the State–Trait Anxiety Inventory (STAI) Daniel F. Gros Psychological Assessment. 2007.

ЎТКИР РИНОСИНУСИТ БИЛАН ОҒРИГАН БЕМОРЛАРДА БУРУН БЎШЛИҒИНИНГ МИКРОБИОЛОГИК ТАҲЛИЛИ

Арифов С.С., Вохидов У.Н., Қурбонов Ж.А.
Тошкент врачлар малакасини ошириш институти оториноларингология кафедраси мудири, т.ф.д.
Тошкент давлат стоматология институти оториноларингология кафедраси доценти, т.ф.д.
Тошкент шаҳар эшитиш ва нутқни тиклаш ҳамда реабилитация маркази директори
Тел: +99899-330-99-99
dr_ulugbek@list.ru

Аннотация: Ушбу тезисда ўткир риносинусит билан оғриган беморларда микробиологик текширув натижалари таҳлил қилинган. Унга кўра, ушбу беморларнинг бурун бўшлиғида кўп ҳолларда Staphylococcus epidermidis ва Staphylococcus aureus учраши кузатилган.

Калит сўзлар: ўткир риносинусит, микробиологик текширув, эндоскопик таҳлил, бактериялар ассоциацияси.

Эпидемиологик маълумотларга кўра, сўнгги йилларда ўткир бактериал риносинусит билан касалланишнинг барқарор ўсиши кузатилмоқда (Лопатин А.С., Гамов В.П., 2013; Payne S.C., Benninger M.S., 2007), касалликнинг узайиши, қайталаниши ва сурункалиги ўтишга мойиллиги бор (Тараканова Э.Х. ва бошқ., 2008; Meitzer E.O., Hamilos D.L., 2011).

Тадқиқотнинг мақсади ўткир риносинусит билан оғриган беморларда бурун бўшлиғининг микробиологик таҳлилини ўтказиш ҳисобланади.

Материаллар ва тадқиқот усуллари. Тадқиқот давомида 22 ёшдан 55 ёшгача бўлган ўткир бактериал риносинусит билан оғриган 92 нафар беморни комплекс текшириш ўтказилди. Улар орасида 63 аёл ва 29 эркак бор эди. Ўткир бактериал риносинусит билан оғриган беморларнинг ўртача ёши 32,60 ± 9,66 ёшни ташкил этди. Назорат гуруҳи сифатида 23 ёшдан 55 ёшгача (ўртача ёши 34±9 ёш) 30 нафар соғлом одам (24 аёл ва 6 эркак) текширилди, бу ўткир бактериал риносинусит билан оғриган беморлар гуруҳи билан таққосланди. Ўткир бактериал риносинусит ташхиси "Риносинусит ва бурун полиплари бўйича Европа ҳужжатининг 2012 йилги нашрида (EPOS 2012 - European Position Paper on Rhinosinusitis and Nasal Polyps 2012) келтирилган мезонларга мувофиқ белгиланди. Текширув алгоритми таркибига анамнез, оториноларингологик текширув, эндоскопик риноскопия, бурун ёндош бўшлиқларининг рентгенологик текшируви (рентгенограмма ёки компютер томография), беморларни бактериологик текшириш киради.

Тадқиқот натижалари ва уларнинг муҳокамаси. Ўткир бактериал риносинуситнинг энг кенг тарқалган эндоскопик белгиси ўрта бурун йўлларининг шиллиқ қаватининг шиши бўлиб, даволанишдан олдин беморларнинг 98,9 фоизида кузатилди. Ўрта бурун йўлидаги йирингли ажралмалар фақат ўткир бактериал риносинусит билан касалланган беморларнинг 48,9 фоизида, сфеноэтмоидал чўнтак ҳудудида эса йирингли ажралма - беморларнинг 17,4 фоизида аниқланди. Ўткир бактериал риносинусит билан оғриган беморларни рентгенологик текширувида бурун ёндош бўшлиқларининг тарқалган яллиғланиши (66 беморда - 71,7%) чегараланган яллиғланишига қараганда (26 беморда - 28,3%) кўпроқ кузатилди. Ўрта бурун йўлидан суртмани озиқ муҳитга сингдириш орқали ўтказилган микробиологик текширувда Staphylococcus epidermidis ва Staphylococcus aureus устунлиги, шунингдек барча гуруҳлардаги уларнинг ассоциациялари аниқланди. Шундай қилиб, Staphylococcus epidermidis ўткир бактериал риносинусит бўлган 50 нафар беморнинг (54,4%) материалини ўрганишда олинган. Улардан монокултура шаклида - 37 (40,2%) беморда, 13 тасида (14,1%) - бактериялар ассоциацияси таркибида аниқланган. 24 (26,1%) беморда Staphylococcus aureus ажратилган, шу жумладан монокултура шаклида - 11 беморда (12,0%), ассоциация шаклида - 13 (14,1%) аниқланган.

Шундай қилиб, **хулоса** қилиб айтиш мумкинки, ўткир риносинусит билан оғриган беморларда граммусбат бактериялар мококултура ёки ассоциация шаклида кўп учраб, даволаш тактикасини танлашда шуни инобатга олишни талаб қилади.

Адабиётлар:

1. Aring A. M., Chan M. M. Current concepts in adult acute rhinosinusitis //American family physician. – 2016. – Т. 94. – №. 2. – С. 97-105.
2. Ebell M. H. et al. Accuracy of signs and symptoms for the diagnosis of acute rhinosinusitis and acute bacterial rhinosinusitis //The Annals of Family Medicine. – 2019. – Т. 17. – №. 2. – С. 164-172.
3. Autio T. J. et al. Longitudinal analysis of inflammatory biomarkers during acute rhinosinusitis //The Laryngoscope. – 2017. – Т. 127. – №. 2. – С. E55-E61.
4. Gluck O. et al. Adult acute rhinosinusitis guidelines worldwide: similarities and disparities //International Forum of Allergy & Rhinology. – 2018. – Т. 8. – №. 8. – С. 939-947.
5. Lee H. Diagnosis and treatment of acute rhinosinusitis in children //J Korean Med Assoc. – 2018. – Т. 61. – №. 2. – С. 125-129.
6. Barry A., Fahey T. Clinical Diagnosis of Acute Bacterial Rhinosinusitis //American Family Physician. – 2020. – Т. 101. – №. 12. – С. 758-759.

ОПТИМИЗАЦИЯ МЕТОДОВ ЛЕЧЕНИЕ ГНОЙНО-ДЕСТРУКТИВНЫХ ЗАБОЛЕВАНИЙ МЯГКИХ ТКАНЕЙ

Мурадов Алижон Салимович.
ассистент кафедры Хирургических болезней Ташкентской Медицинской Академии.
Телефон: +998909619303
E-mail: dr.alimurod@mail.ru
Салимова Махфуза
студент 1-курса Южно-Казахстанской медицинской академии

Аннотация: Цель: Оптимизация методов лечения гнойно-деструктивных заболевание за счет местного применения фотодинамической терапии(ФДТ) и CO_2 лазера.

Материалы и методы. Проведено обследование и лечение пациентов с гнойными ранами мягких тканей. В зависимости от проводимого лечения больные были условно разделены на 2 группы: в 1-ю (контрольная группа) включены 171 пациентов которым было проведено общепринятые традиционные методы лечения; во 2-й группе (основная группа) 164 больных, которым в комплексе традиционными методами лечение применяли ФДТ (в качестве фотосенсибилизатора использовали 0,05 % буферный раствор метиленовой сини) и CO_2 лазер. Исследованы клинические, микробиологические, морфологические и планиметрические методы для оценки эффективности метода.

Результаты. Фотодинамическая терапия световом излучателем АЛТ-Восток-03 является достаточно эффективным не инвазивным и щадящим методом лечения гнойных ран и служат обоснованием применения метода фотодинамической терапии в клинической практике для лечения местных острых гнойно-воспалительных процессов комплексе с CO_2 лазера и традиционных методов лечения. У больных основной группы нормализация температуры и частота сердечных сокрашений наблюдался на 2,0±0,5 сутки, снижение показателей ЛИИ до нормального уровня наблюдалось на 7,0±0,5 сутки после проведение лечебных мероприятий. Анализ динамики клинических проявлений показал, что лечение гнойных ран с использованием ФДТ с фотосенсибилизатором метельного синий приводит к быстрому уменьшению перифокальных воспалительных проявлений. Гиперемия кожи вокруг гнойных ран и уменьшение перифокального воспаления сохранялась в течение 3,5±0,5 сутки, уменьшение местного отёка отмечалось на 2,0±0,5 сутки. Средняя продолжительность пребывания в стационаре больных основной группы в среднем составило 5,0±2,5 койко-дня. После 3-5 сеансов ФДТ с фотосенсибилизатором метиленовое синий в основной группе микробный обсеменённость снизился до критического уровня, а после 6-8 сеансов не отмечался микробного роста.

Выводы: Комплексное применение ФДТ и CO_2 лазера является наиболее эффективным, по сравнению традиционными методами лечение, который приводит к более раннему очищению от гноя, активному формированию грануляционной ткани и укорочению сроков полной эпителизации раневой поверхности.

Ключевые слова: Фотодинамическая терапия, фотосенсибилизатор, метиленовый синий, Streptococcus pyogenes. микроб, CO2 лазер, лазерная хирургия, планиметрия.

Лечение больных с гнойными заболеваниями мягких тканей до настоящего времени продолжает оставаться одной из наиболее актуальных проблем хирургии [1,2].

В общей структуре хирургических заболеваний хирургическая инфекция наблюдается у 35 - 45% больных. В структуре послеоперационных осложнений хирургическая инфекция составляет от 32 до 75%[3,4,5,6,7]. Более 30% всех летальных исходов в послеоперационном периоде связаны с различными гнойно воспалительными процессами [7,8,9,10].

Одним из перспективных направлений современной медицины в решении этой проблемы является использование лазерных методов лечения. На сегодняшний день наиболее эффективно применяется CO_2 лазер и антибактериальная фотодинамическая терапия в лечение гнойных ран. CO_2 лазер обладает фотокоагулирующими свойствами и

стерилизующим действием на ткани. Вследствие этого рассечение тканей осуществляется бескровно, а поверхность разреза остается абсолютно стерильной.

Фотодинамическая терапия (ФДТ) - уникальная медицинская технология: высокоэффективная, щадящая, органосохраняющая, обеспечивающая хорошие косметические и функциональные результаты[6,7,5].

Цель работы: Оптимизация результатов лечение больных с гнойно-воспалительными заболеваниями мягких тканей с помощью комплексного применение ФДТ и CO_2 лазера .

Материалы и методы: Исследование основано на результатах комплексного обследования и лечения 335 пациентов с гнойными ранами мягких тканей, находившихся на лечении в отделение гнойной хирургии 1-городской клинической больницы на базе кафедры Хирургических болезней ТМА с 2014 - 2019 годы. В зависимости от проводимого лечения больные были условно разделены на 2 группы: в 1-ю (контрольная группа) включены 171 пациентов которым было проведено общепринятые традиционные методы лечения; во 2-й группе (основная группа) 164 больных, которым в комплексе традиционными методами лечение применяли ФДТ (в качестве фотосенсибилизатора использовали 0,05 % буферный раствор метиленовой сини) и CO_2 лазер.

Результаты. Анализ динамики клинических проявлений показал, что лечение гнойных ран с использованием лазерной ФДТ приводит к быстрому уменьшению перифокальных воспалительных проявлений. Планиметрические исследования показали, что в группе больных, где для лечения была использована ФДТ с метиленовой синью, площадь гнойных ран сокращалась быстрее, чем в контрольной группе.

При количественных микробиологических исследованиях установлено, что сразу после проведения CO_2 лазера и ФДТ микробная флора уменьшилась до 10^{6-7} КОЕ/г, а на третьи сутки у больных 3-й основное группе содержание микробов в 1 г ткани составило 10^{3-5} КОЕ/г.

Морфологические исследования показали, Комплексное применение ФДТ и CO_2 лазера приводит к более раннему очищению от гноя, активному формированию грануляционной ткани и укорочению сроков полной эпителизации раневой поверхности.

Выводы

1. Фотодинамическая терапия является достаточно эффективным не инвазивным и щадящим методом лечения гнойных ран. Применение CO_2 лазера позволяет производить раннюю и бескровную некроэктомию, улучшению репарации раны, а также снижению ее микробной обсеменённости.
2. Антибактериальная фотодинамическая терапия в комплексном лечении больных с гнойно деструктивными заболеваниями мягких тканей позволяет в более ранние сроки добиться очищения гнойных ран от патогенной микробной флоры и ускоряют ее заживления.

Список рекомендуемой литературы

1. Савельев В.С. и соав. Хирургические инфекции кожи и мягких тканей. Российские национальные рекомендации. Москва , 2009 г. Монография.
2. Шляпников С.А. Хирургическая инфекция мягких тканей - старая хирургическая проблема // Инфекции в хирургии. - 2003. - 1, № 1. - С. 421.
3. Абаев Ю.К Справочник хирурга. Раны и раневая инфекция / Ростов н/Д: Феникс, 2006.
4. Азимшоев, А.М. Лазерная фотохимическая терапия гнойных ран с фотосенсибилизатором хлоринового ряда :автореф.дис. … канд.мед.наук: 14.01.17 / Азимшоев А.М. – М., 2008.– 22 с.
5. Баранов Е. В., Буравский А. В., Третьяк С. И., Скороход Г. А., Мостовников А. В. Антибактериальная фотодинамическая терапия в комплексном лечении пациентов с гнойно-септической патологией. «Лазерная и фотодинамическая терапия в медицине» Научно-практическая конференция . Гродно, ГрГМУ 2011. С 5-7.
6. Садыков Р.А., Касымова К.Р, Садыков Р.Р. Технические и научные аспекты фотодинамической терапии.- Ташкент, 2012.
7. Хамдамов Б.З., Сайфиддинов С.И. Оптимизация методов местного лечения гнойно-некротических поражений стопы при сахарном диабете // Международный журнал прикладных и фундаментальных исследований. – 2015. – № 3-1. – С. 22-24;

8. Гельфанд Б.Р. и др. Хирургические инфекции кожи и мягких тканей. Российские национальные рекомендации. Под ред. Б.Р. Гельфанда и др. М.: «Издательство МАИ», 2015, 109 с.

9. Родин А.В., Даниленков Н.В., Привольнев В.В. Топическое применение антибиотиков в лечении раневой инфекции на примере неомицина. Амбулаторная хирургия. Стационаро замещающие технологии. 2018 №3–4 (71–72)

10. Pulgar S., Mehra M., Quintana A. et al. The epidemiology of hospitalised cases of skin and soft tissue infection in Europe.18th European Congress of Clinical Microbiology and Infectious Diseases. 2008, Barcelona, Spain, Abstr. P821.

DISPLASTIK KOKSARTROZDA TOTAL CHANOQ-SON BO'G'IMI ARTROPLSTIKASI USULINI TAKOMILLASHTIRISH.

Xamrayev Alisher Shaxabovich[1],
Nurmetov Sarvar Tadjibayevich[2]
Tugizov Bunyod Esonovich[3]
Jo'rayev Baxodir Baxtiyor o'g'li[4]
1,2,3- Toshkent Tibbiyot Akademiyasi.Toshkent. O'zbekiston.
4-Respublika ixtisoslashtirilgan
Travmatologiya va ortopediya ilmiy-tadqiqot
instituti.Toshkent.O'zbekiston.
Telefon nomer: +998 (94) 117 49 59
nurmetov.sarvar@mail.ru

Annotatsiya. Yirik bo'g'imlarning degenerativ-distrofik shikastlanishi XX asrning ikkinchi yarmi XXI asr boshidagi eng keng tarqalgan kasalliklar qatoriga kiradi. Bugungi kunda chanoq-son bo'gimining distrofik-degenerativ zararlanishi dolzarb tibbiy-ijtimoiy muammolardan biri hisoblanib, bu muammoning adekvat yechimi yiliga har yuz ming aholi o'rtasida 100 tadan 300 tagacha endoprotezlash amaliyoti o'tkazilishi hisoblanadi. Dunyo aholisining voyaga yetgan qatlami o'rtasida yirik bo'gimlar patologiyasining 6,5%dan 25% gacha qismini displastik koksartoz kasalligi egallaydi. Oxirgi yillarda chanoq-son bo'g'imini total endoprotezlash operatsiya turlari ortib bormoqda. Lekin, foydalanilgan endoprotezlarning aseptik nostabilligi reabilitatsion davrda eng ko'p uchraydigan holat sifatida qayd etilmoqda. Endoprotez tarkibiy qismlarining erta nostabillashishining sababi – bu ularni o'rnatish paytida texnik xatolar ,implantning to'g'ri tanlash , sementlash texnikasidagi nuqsonlar va sun'iy-bo'g'im implantlarining sifatsizligi bo'lishi mumkin. Postoperativ davrda suyak to'qimasining mexanik-funksional moslashuv mexanizmlaridagi zo'riqish (masalan: mahalliy immun reaksiya va patologik osteolizis) endoprotez komponentlarini kechki aseptik nostabillash sababi hisoblanadi. Klinik amaliyotda bu kabi asoratlarni profilaktikasi uchun davolash algoritmini kompleks optimallashtirishga ehtiyoj sezilmoqda.

Kalitso'zlar: chanoq-son bo'gim, displastik koksartoz, chanoq-son bo'g'imini endoprotezlash, endoprotezlarning aseptik nostabilligi, sun'iy-bo'g'im implantlari, patologik osteolizis.

УСОВЕРШЕНСТВОВАНИЕ МЕТОДА ТОТАЛЬНОГО ЭНДОПРОТЕЗИРОВАНИЯ ТАЗОБЕДРЕННОГО СУСТАВА ПРИ ДИСПЛАСТИЧЕСКОМ КОКСАРТРОЗЕ.

Хамраев Алишер Шахобович[1],
Нурметов СарварТаджибаевич[2]
Тугизов Бунёд Эсонович[3]
Жураев Баходир Бахтиёр угли[4]
1,2,3-Ташкентская Медицинская Академия.
Ташкент. Узбекистан 4-Республиканский
Специализированный Научно-Практический
Медицинский Центр Травматологии и
Ортопедии. Ташкент. Узбекистан
Номер телефона: +998 (94) 117 49 59
nurmetov.sarvar@mail.ru

Аннотация: Дегенеративно-дистрофические поражения крупных суставов - одно из самых распространенных заболеваний второй половины XX века - начала XXI века. На сегодняшний день дистрофически-дегенеративные поражения тазобедренного сустава - одна из самых актуальных медико-социальных проблем, и адекватным решением этой проблемы является проведение от 100 до 300 операций эндопротезирования на сто тысяч человек в год. Диспластический коксартроз составляет от 6,5% до 25% патологий крупных суставов у взрослого населения мира. В последние годы увеличилось количество операций по артропластике таза. Однако наиболее частым состоянием в реабилитационный

период является асептическая нестабильность используемых эндопротезов. Ранняя нестабильность компонентов эндопротеза может быть вызвана техническими ошибками при установке, неправильным выбором имплантата, дефектами техники цементирования и плохим качеством имплантатов искусственных суставов. Напряженность в механизмах механико-функциональной адаптации костной ткани в послеоперационном периоде (например, местный иммунный ответ и патологический остеолиз) является причиной поздней асептической нестабильности компонентов эндопротеза. В клинической практике существует потребность в комплексной оптимизации алгоритма лечения для предотвращения подобных осложнений [1,8,12].

Ключевые слова:тазовый сустав, диспластическийкоксартроз, эндопротезирование тазового сустава, асептическая нестабильность эндопротезов, имплантаты искусственного сустава, патологический остеолиз.

IMPROVEMENT OF THE METHOD OF TOTAL HIP ARTHROPLASTY IN DYSPLASTIC COXARTHROSIS

Khamraev Alisher Shakhobovich[1]
Nurmetov Sarvar Tajibaevich[2]
Tugizov Bunyod Esonovich[3]
Juraev Bakhodir Bakhtiyor ugli[4]
1,2,3-Tashkent Medical Academy.
Tashkent. Uzbekistan 4-Republican Specialized
Scientific and Practical Medical Center of
Traumatology and Orthopedics. Tashkent. Uzbekistan
Phone number: +998 (94) 117 49 59
nurmetov.sarvar@mail.ru

Annotation. Degenerative-dystrophic lesions of large joints are among the most common diseases of the second half of the XX century and the beginning of the XXI century. Today, dystrophic-degenerative lesions of the pelvic joint is one of the most pressing medical and social problems, and an adequate solution to this problem is to conduct 100 to 300 endoprosthesis surgeries per hundred thousand people per year. Dysplastic coxarthrosis accounts for 6.5% to 25% of the pathology of large joints in the adult population of the world. In recent years, there has been an increase in the number of pelvic arthroplasty surgeries. However, aseptic instability of the used endoprosthesesis noted to be the most common condition during the rehabilitation period. Early instability of endoprosthesis components can be caused by technical errors during installation, incorrect implant selection, defects in cementation techniques, and poor quality of artificial joint implants. Tension in the mechanisms of mechanical-functional adaptation of bone tissue in the postoperative period (e.g., local immune response and pathological osteolysis) is the cause of late aseptic instability of endoprosthesis components. In clinical practice, there is a need for complex optimization of the treatment algorithm for the prevention of such complications.

Keywords: pelvic joint, dysplastic coxarthrosis, pelvic joint endoprosthesis, aseptic instability of endoprostheses, artificial joint implants, pathological osteolysis[1,8,12].

Introduction.

Underdevelopment of the acetabulum becomes the main reason for the development of progressive pathology of the hip joint, referred to as dysplastic coxarthrosis. And this pathology occupies a special place among orthopedic diseases due to the wide range of patients requiring surgical treatment - from children to the elderly. The specific gravity of dysplastic coxarthrosis, according to the literature, is 40-87% of the total pathology of the hip joint [2]. Considering that the development of arthrosis against the background of hip dysplasia is inevitable, this prompts to continue the search for solutions for the treatment of this pathology. In the main group of these patients, restoration of the supporting and motor function of the lower extremity is possible only by endoprosthetics of the hip joint [3]. Acetabular deformity is a common manifestation of diseases and injuries of the hip joint. It is characterized by the presence of defects in the walls of the acetabulum and (or) bone growths - osteophytes. A deformed acetabulum complicates

the intraoperative orientation of the acetabular component of a total hip arthroplasty, and the presence of pronounced defects reduces the possibilities of implant fixation [8, 9, 10]. The more significant the anatomical changes in the acetabulum, the more often non-standard placement of the acetabular component is required to optimize fixation [11, 12, 13, 14, 15], which leads to unpredictable changes in biomechanics [16, 17, 18]. Preoperative planning of total arthroplasty in routine clinical practice is carried out using radiographs of the hip joints, performed in a direct projection. This projection is well studied, standardized and therefore the most informative both for preoperative planning and for assessing the results of arthroplasty [1, 19].

However, there are many difficulties in achieving a stable installation of the bowl in an underdeveloped cavity [4]. An important point of endoprosthetics is that pathological anatomical relationships in dysplastic coxarthrosis require a differential approach for implantation of endoprosthesis components [5]. In hip arthroplasty, despite the improvement in the technology of surgical intervention, the quality of materials for the manufacture of implants and their design [6,7], the frequency of aseptic instability of the prosthesis is quite high [7]. The main reason for failure is aseptic loosening of the components of the endoprosthesis. The problem of aseptic instability and ways to eliminate it have been actively discussed since the 1970s [2,4]. Satisfactory outcomes in hip arthroplasty in the first years after surgery in 3% of cases are associated with technical errors, in 7% with the development of an infectious process, in 6% with dislocation of the head of the joint. Aseptic loosening of the components of the endoprostheses occurs at a later period [2-4,7]. According to the leading orthopedic centers of 12 European countries (EUROHIP), the level of aseptic instability has practically no tendency to decrease. Aseptic instability of the endoprosthesis components dominates the environment of unsatisfactory long-term outcomes. In order to prevent aseptic instability of the components of the hip joint endoprosthesis in destructive - dystrophic lesions of the hip joint, the authors proposed a methodology to substantiate tenotomy of the tendon part of m. iliopsoas and using the intraoperative method to determine the center of rotation of the head of the endoprosthesis. This work analyzes the diagnosis and features of surgical treatment of 103 patients operated on in the traditional way, and 91 patients who underwent tenotomy of the m.iliopsoas tendon during surgical treatment. Several models of endoprostheses have been used.

Purpose of the study.

To clarify the mechanisms of instability of the endoprosthesis components and develop a method for preventing such complications.

Material and research method.

A clinical study was carried out in the Department of Maxillofacial Surgery of the Tashkent State Dental Institute in 40 patients diagnosed with OOT on the background of “mixed orbital trauma” who received treatment in 2019-2020. The age range of patients varied from 18 to 60 years.

Age	Men		Women		Both gender results	
	Abs	%	Abs	%	Abs	%
31-40	3	1,5	16	8,2	19	9,7
41-50	14	7,3	40	20,6	53	27,9
51-60	39	20,1	57	29,4	96	49,5
61-70	6	3,1	18	9,3	24	12,4
over 70 years old	-	-	1	0,5	1	0,5
General	62	32	132	68	**194**	100%

Table 1. Distribution of patients by age and sex.

To assess the degree of hip dysplasia, the Crowe classification was used [9], according to which the proximal displacement of the femoral head by a distance of less than 10% of the pelvic height (less than 50% of the head height) corresponds to the I degree, at a distance of 10-15% of the pel-

vic height (50-75 % of the height of the head) - II degree, at a distance of 15 - 20% of the height of the pelvis (75-100% of the height of the head) - III degree, at a distance of more than 20% of the height of the pelvis (more than 100% of the height of the head) - IV degree of dysplasia. (Table 2.)

Number of patients												
Stages	Main group n-91						Control group n-103					
	women		men		**Total**		women		men		**Total**	
	abs	%	abs	%	abs	**%**	abs	%	abs	%	abs.	**%**
1st stage	32	35	19	21	**51**	**56**	28	27,2	21	20,4	**49**	**47,6**
2nd stage	13	14,3	10	11	**23**	**25,3**	16	15,5	10	9,7	**26**	**25,2**
3rd stage	8	8,8	5	5,5	**13**	**14,3**	13	12,6	10	9,7	**23**	**22,3**
4th stage	3	3,3	1	1,1	**4**	**4,4**	3	3	2	1,9	**5**	**4,9**
General	**56**	**61.4**	**35**	**38,6**	**91**	**100**	**60**	**58,3**	**43**	**41,7**	**103**	**100**

Table 2. Distribution of patients according to Crowe classification.

Thus, the severity of the diseases in the patients we observed was different, but cases with I-III degrees of hypoplastic coxarthrosis, diagnosed in 122 cases, 67.2%, prevailed. The main and control groups were also matched by gender, age, severity of joint damage and by the method of endoprosthetics. In the clinical group of observation, in 178 (92.7%) patients during X-ray and CT examination and preoperative planning, we revealed dysplastic coxarthrosis; marginal sclerosis, flat roof of the acetabulum (decrease in the vertical slope of the acetabulum and the Weberg angle), mushroom deformity of the femoral head with cystic foci and aseptic necrosis. In patients using crutches for a long time, osteoporosis of the femur and muscle atrophy of the affected lower limb were observed against the background of degenerative-dystrophic changes. The dominant part of the patients was registered with orthopedists since childhood, regularly received courses of conservative treatment, 11 of which were previously subject to surgical intervention (open repositions, Shantz support osteotomies, intertrochanteric osteotomies, formation of acetabular roofs). Subluxation or dislocation of the femoral head was observed in these patients due to the underdevelopment of the acetabulum. The concomitant adductor-flexion contracture and limitation of movements in the hip joint impeded their movement, the gait was “duck”. Patients with unilateral lesions had an asymmetry in the length of the limbs from 1 to 9 cm. To replace the joint, endoprostheses Zimmer -75, Bioimplant (Italy) - 28, DePuy - 72, Howmedica - 15, hybrid constructions were used in 4 cases. The reasons leading to loosening of the acetabular component in the immediate postoperative period include: violation of the technique for installing the acetabular component; inadequate sizing of the implantable endoprosthesis (for example, the small size of the endoprosthesis cup and over-milling of the acetabulum); cicatricial changes and inadequate release [2]. In the clinical picture, pain appears early in the area of the operated joint and lameness. The patient starts to use additional support means again. The most valuable for the diagnosis of instability of the acetabular component are radiography and computed tomography. These methods made it possible to quantify the response of various anatomical zones of the acetabulum to implantation of the endoprosthesis. It was clinically important to exclude the body’s inflammatory response to the implant. Therefore, we studied all available clinical and biochemical analyzes. The level of calcium, phosphorus, alkaline phosphatase, and blood parathyroid hormone was studied in patients at risk of developing early aseptic instability.

Surgical technique: The hip arthroplasty was performed in a lateral position under general anesthesia (11 patients), combined general and spinal anesthesia (182). In order to ensure the minimal trauma of the already atrophied muscles of the hip joint, the Harding approach was considered optimal; during an open examination of the acetabulum, its depth, orientation relative to the sagittal plane of the body, and the condition of the roof and posterior wall were specified. Despite the III degree of hip dysplasia according to Crowe, they tried to position the endoprosthesis cup as appropriate as possible, since restoration of the center of rotation of the head, adequate to the physiological one, provides optimal conditions for the functioning of the entire lower limb girdle and the implant itself. In 4 cases the installed cup under 430 protruded with its 1/3 part beyond the limits of the depression. Observations have shown that in most of the patients with hip dysplasia, cervical antivision is excessively expressed; therefore, the orientation of the femoral component of the endoprosthesis was performed along the frontal

plane. In order to facilitate the lowering and reduction of the head, decompression and reduction of friction of the components, as well as to reduce the pressure between the implant and the bone, a "notch" was performed on the tendon part of the m.iliopsoas (No. IAP 20100081). To eliminate the adduction contracture, subcutaneous tenotomy of the adductor muscles of the thigh was performed.

The manufacturer indicated that for cementless prosthetics, the rasp is 0.3 mm less than the leg of the femoral component, which ensures its good fixation. We also know that the leg installed by the press-fit method sits in the cancellous bone, where its osseointegration takes place. Insufficient processing of the femoral canal can cause AH of the leg, and processing to the cortical layer can lead to a split of the thigh, since 0.3 mm expansion is not acceptable for the cortex, it will simply burst. And in this case, you have to rely on the experience of the surgeon, who will determine by ear that the leg will not go further. This leads to the fact that if, before the operation, we planned to put the leg at a certain level and decided which head we would put. Then after the operation, we will find that we have lengthened the limb somewhat (due to the fact that the leg did not sit down to the expected level). When determining the length of the head, you can navigate by diastasis, after setting the test heads. However, for example, in patients with dysplasia who have been lowered in order to eliminate shortening, diastasis may be absent, whereas in patients of advanced age, due to muscle flabbiness, this diastasis between the head and the liner is unacceptably large. All this leads to dissatisfaction of patients with different limb lengths, and in relation to AN, we also know that different limb lengths disrupt gait biomechanics, which negatively affects the stability of implants. For this purpose, in order to intraoperatively correct the errors of preoperative planning in relation to the selection of the head length, we proposed a device (patent FAP 20190128) for intraoperative determination of the center of rotation of the femoral head. This device consists of an A-rod, B-rod and a connecting rod, the rods intersect strictly perpendicular to each other (Fig. 1). Rod A is inserted into the technical opening located in the proximal part of the endoprosthesis stem, which serves to insert it into the femoral canal using a guide. In this position, the rod A is parallel to the stem of the endopothesis. The next step is to install rod B on rod A, where rod B lies perpendicular to rod A. Having installed one end of rod B on the top of the greater trochanter, we determine the level of the center of rotation of the head on the neck of the endoprosthesis stem. It remains only to select the appropriate head, the center of which will coincide with the center of rotation on the device (Fig. 1).

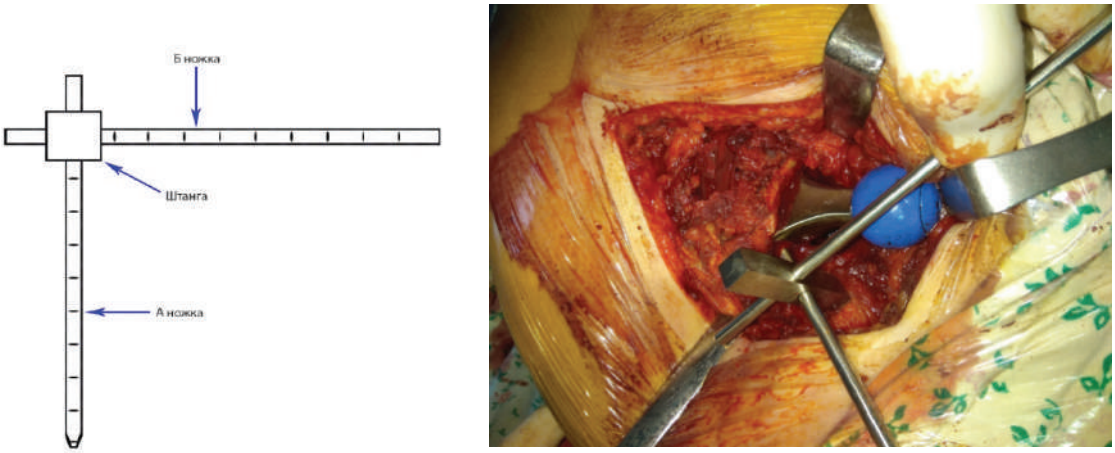

Fig 1. Tool for determining the center of rotation of the head of the endoprosthesis. (FAP 20190128)

Results: The results were assessed after 3, 6, 12 months. after surgery, then yearly. During the control examination, X-ray of the pelvis in frontal projection and the operated joint in the Launstein projection were performed (Fig. 1a, b). Functional results were assessed by W.H. Harris systems [11].

a b

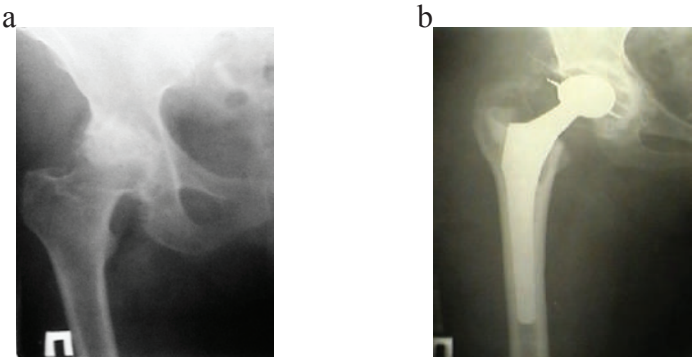

Fig 2. Radiographs of the hip joint of a patient with dysplastic coxarthrosis. a - before surgery, b - 4 years later, after total endoprosthetics of the right hip joint with the Howmedica implant - cement fixation. X-ray assessment of the cement mantle was carried out according to the Barrack et al. System, which includes 4 categories (A, B, C, D): category A - uniform and complete filling of the bone marrow canal space around the stem of the endoprosthesis with radiopaque cement; category B — presence of minor defects at the cement-bone interface; category C - X-ray image enlightenment at the cement - bone border of 50 to 99% or incomplete mantle; category D - brightening up to 100% or no cement in the apex of the pedicle. We analyzed the dynamics of the X-ray density at the boundaries of the implant - bone, according to the Gruen system in 7 zones around the stem of the endoprosthesis (Fig. 3)

Fig.3. Fig.4.

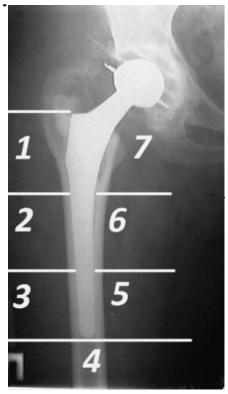

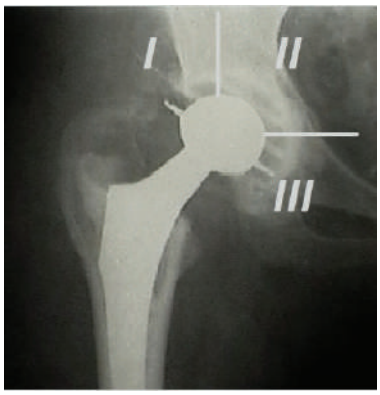

Figure: 3. Assessment of the state of the femoral component according to the Gruen system. Figure: 4. Assessment of the state of the acetobular component according to the De Lee and Charnley system. The state of the acetobular component was assessed by De Lee and Charnley (Fig. 3). The average observation period for patients was 21.4 ± 11.7 (from 3 to 72 months). The main variants of changes in bone tissue were identified, such as: resorption, hypertrophy and remodeling. In the proximal zones (1), resorption with a diffuse increase in bone transparency was observed, and in zone 7, trabecular periorientation was observed. In 76 cases (84%) in patients of the main group in the distal regions (3,4,5 zones), we noted hypertrophy in the form of an increase in the mass of the cortical layer. In the middle sections (2.6), no changes were found. In 98 (96%) patients in the control group, no hypertrophy in the form of entrainment of the distal cortical layer was noted.

Functional assessment.

Result of treatment (by score)	excellent (100-90)		good (89-80)		satisfactory (79-70)		unsatisfactory (less than 69)		Total	
	abs	%	abs	%	abs	%	abs	%	abs	%
Main group	44	48,4	37	40,6	10	11	0	0	91	100
Control group	33	32	43	41,7	19	18,5	8	7,8	103	100
General	77		80		29		8		194	

Table-3. The result of evaluating the effectiveness of hip arthroplasty.

(W.H. Harris scale)

Table 3 shows that in the main group excellent and good results were found in 81 patients (88%). In the control group, excellent results were recorded in only 33 patients (32%) due to an increase in the cohort with good outcomes. In this group, the proportion of satisfactory outcomes was 19 patients (18.5%). There were no unsatisfactory results in the main group; in the control group, they were found in 8 patients (7.8%). Out of 103 operated patients for dysplastic coxarthrosis, 13 (13.3%) patients underwent revision of the endoprosthesis area in terms of 3 to 15 years. Moreover, in 4 (4.12%) patients, re-endoprosthetics was performed twice. In 6 (6.18%) cases, the stem of the endoprosthesis was replaced (Gerchev's endoprosthesis), in 5 (5.15%) cases, the endoprosthesis cup was replaced (Gerchev's endoprosthesis). In 5 (5.15%) cases, both components were replaced. When the cup of the endoprosthesis was protruded, reimplantation was performed with bone grafting of the bottom of the cavity with an autograft taken from the iliac crest. A lot of technical troubles arise when lowering the operated limb with its III-IV degree of dysplasia of the hip joint according to Growe. Forced reduction is fraught with the fact that this increases the pressure of the head of the endoprosthesis into the cavity, disrupting the spatial orientation of the components of the endoprosthesis, accelerates the aseptic instability of the components of the endoprosthesis, in addition, leads to tension in the anterior muscle group, causing a sharp limitation of flexion in the knee joint. To eliminate or at least reduce such negative phenomena, it is necessary to perform a "notch" plasty of the m.iliopsoas tendon and subcutaneous tenotomy of the adductor muscles of the thigh. In this case, it becomes possible to eliminate the shortening of the diseased limb, reduce the compression pressure, prevent aseptic instability of the endoprosthesis components, and reduce the wear of rubbing surfaces. During hip arthroplasty in patients with dysplastic coxarthrosis, there are the following unfavorable conditions that adversely affect the strength of fixation of the implant components: defects of the femur and acetabulum; lack of walls of the acetabulum; bending of the medullary canal; narrowing of the proximal femur. The presence of the above anatomical variations causes limb shortening and mixing of the center of rotation of the joint. In this case, it is necessary to plan the installation of the acetabular component with the coincidence of the center of rotation of the endoprosthesis with the center of rotation of the joint. As we can see, during hip arthroplasty in conditions of dysplasia, two problems arise: significant changes in the biomechanics of the hip joint and the discrepancy between the shape and size of conventional implants to the shape and size of the acetabulum and femur of the patient. It should be noted that the success of total hip arthroplasty, especially in cases of dysplasia, depends on the stability of the acetobular and femoral components of the endoprosthesis with their correct anatomical ratios. The correct anatomical relationships can sometimes be achieved only by reconstructive osteoplastic interventions in the acetabulum and the proximal end of the femur. Among them, restoration of the level of rotation of the heads along the planes plays an important role. This not only achieves lowering of the hip and decompression of the joint, which eliminate the gap along the Shenton line and restore the length of the limb, but also normalize the muscle balance, which enhances the abductor, extensor and internal-rotating effect of the gluteal muscles.

Comparative analysis showed that short-term, mid-term and long-term results (excellent 48.4%, good 40.6%) of primary hip arthroplasty in patients of the main group with late stage coxarthrosis compared with the control group (excellent 32%, good 41.7%) The average follow-up period was 5.1 years. The application of the effectiveness of the developed method of tenotomy of the m.iliopsoas tendon testifies to the high efficiency. Advantages of the method: prevention of infringement - mechanical osteolysis of bone tissue around the components of the endoprosthesis, bringing down the operated limb when it is dislocated.

Conclusions:

For the purpose of decompressive mobilization of the hip joint, when bringing down the femur, it is necessary to perform a "notch" plastic m.iliopsoas and subcutaneous tenotomy of the adductor muscles of the thigh.

In the presence of defects in the acetabulum, reconstructive surgery is required before, or at the time of arthroplasty.

When placing a cup in a dysplastic cavity, it is necessary to achieve primary stability of the pelvic component of the endoprosthesis.

In hip arthroplasty, it is necessary to plan the installation of the components of the

endoprosthesis so that the center of rotation of the endoprosthesis coincides with the center of rotation of the joint.

References

1. Kavalsky G.M., Sereda A.P., Murylev V.Yu., Rukin Ya.A., Gavrilov A.V., Arkhipov I.V. et al. 2D planning of hip arthroplasty. Traumatology and Orthopedics of Russia. 2015; (4): 95-102. doi: 10.21823 / 2311-2905-2015-0-4-95-102.
2. Petrov A.B., Kovaleva I.D., Ruzanov V.I. Method of acetobuloplasty for hip dysplasia // Modern technologies in traumatology, orthopedics: errors and complications, prevention and treatment / Materials, inter. Congress (October 5-7, 2004) .- M., 2004. - S. 127.
3. Ribachuk O.I., Kukuruza L.P., Torchinsky V.P. Total endoprosthetics of the stump with yogodysplasii // Orthopedist, traumatology, 1999.-№1. - P.29-30.
4. Sergeev K.S., Katrenko I.N., Toropov E.V., Kuznetsov I.V., Markov A.A. Errors, complications and measures for their prevention in hip arthroplasty // Modern technologies in traumatology, orthopedics: Errors and complications, prevention and treatment / Materials between. Congress (October 5-7, 2004). –M., 2004. –S.151.
5. Tikhilov R.M., Shapavalov V.M. Guidelines for Hip Replacement Surgery. - SPB, 2008. - 293 - 301.
6. Lachiewicz P., McCaskill B., Inglis A. et al. Total hip arthroplasty in juvenile rheumatoid arthritis two to eleven –yaer result. // J. Bone J Sur. - 1986. - Vol. 68A. - P. 502-508.
7. Radl R., Hungerford M. et al. Higher failure rate and stem migration of an uncemented femoral component in patients with femoral head osteonecrosis than in patients with osteoarthrosis. // Act Orthop. Scand. –2005. - Vol. 76, No. 1. - P.49 - 55.
8. Zeng W.-N., Liu J.-L., Jia X.-L., Zhou Q., Yang L., Zhang Y. Midterm Results of Total Hip Arthroplasty in Patients With High Hip Dislocation After Suppurative Hip Arthritis ... J Arthroplasty. 2019; 34 (1): 102-107. doi: 10.1016 / J.ARTH.2018.09.081.
9. L ing T.-X., Li J.-L., Zhou K., Xiao Q., Pei F.-X., Zhou Z.-K. The Use of Porous Tantalum Augments for the Reconstruction of Acetabular Defect in Primary Total Hip Arthroplasty. J Arthroplasty. 2018; 33 (2): 453-459.
doi: 10.1016 / J.ARTH.2017.09.030.
10. Zha G.-C., Sun J.-Y., Guo K.-J., Zhao F.-C., Pang Y., Zheng X. Medial Protrusio Technique in Cementless Total Hip arthroplasty for Developmental Dysplasia of the Hip: A Prospective 6- to 9-Year Follow-Up of 43 Consecutive Patients. J Arthroplasty. 2016; 31 (8): 1761-1766. doi: 10.1016 / J.ARTH.2016.01.052.
11. Eskildsen S.M., Wilson Z.J., McNabb D.C., Olcott C.W., Del Gaizo D.J. Acetabular Reconstruction With the Medial Protrusio Technique for Complex Primary and Revision Total Hip Arthroplasties. J Arthroplasty. 2017; 32 (11): 3474-3479. doi: 10.1016 / J.ARTH.2017.05.037.
12. Greber E.M., Pelt C.E., Gililland J.M., Anderson M.B., Erickson J.A., Peters C.L. Challenges in Total Hip Arthroplasty in the Setting of Developmental Dysplasia of the Hip. J Arthroplasty. 2017; 32 (9): S38-S44. doi: 10.1016 / J.ARTH.2017.02.024.
13. Montalti M., Castagnini F., Giardina F., Tassinari E., Biondi F., Toni A. Cementless Total Hip Arthroplasty in Crowe III and IV Dysplasia: High Hip Center and Modular Necks. J Arthroplasty. 2018; 33 (6): 1813-1819. doi: 10.1016 / J.ARTH.2018.01.041.
14. Galea V.P., Laaksonen I., Donahue G.S., Fukui K., Kaneuji A., Malchau H., Bragdon C. Developmental Dysplasia Treated With Cementless Total Hip Arthroplasty Utilizing High Hip Center Reconstruction: A Minimum 13-Year Follow-up Study. J Arthroplasty. 2018; 33 (9): 2899-2905. doi: 10.1016 / j.arth.2018.04.037.
15. Berninger M.T., Hungerer S., Friederichs J., Stuby F.M., Fulghum C., Schipp R. Primary Total Hip Arthroplasty in Severe Dysplastic Hip Osteoarthritis With a Far Proximal Cup Position. J Arthroplasty. 2019; 34 (5): 920-925. doi: 10.1016 / J.ARTH.2019.01.032.
16. Komiyama K., Nakashima Y., Hirata M., Hara D., Kohno Y., Iwamoto Y. Does High Hip Center Decrease Range of Motion in Total Hip Arthroplasty? A Computer Simulation Study. J Arthroplasty. 2016; 31 (10): 2342-2347. doi: 10.1016 / J.ARTH.2016.03.014.
17. Rowan F.E., Benjamin B., Pietrak J.R., Haddad F.S. Prevention of Dislocation After Total Hip Arthroplasty. J Arthroplasty. 2018; 33 (5): 1316-1324. doi: 10.1016 / J.ARTH.2018.01.047.
18. Karaismailoglu B., Erdogan F., Kaynak G. High Hip Center Reduces the Dynamic Hip

Range of Motion and Increases the Hip Load: A Gait Analysis Study in Hip Arthroplasty Patients With Unilateral Developmental Dysplasia. J Arthroplasty. 2019; 34 (6): 1267-1272. doi: 10.1016 / J.ARTH.2019.02.017.

19. Widmer D., Reising K., Kotter E., Helwig P. Correct Assessment of Acetabular Component Orientation in Total Hip Arthroplasty From Plane Radiographs. J Arthroplasty. 2018; 33 (8): 2652-2659. doi: 10.1016 / J.ARTH.2018.02.023.

СВЯЗЬ КИШЕЧНОЙ МИКРОФЛОРЫ С ЩИТОВИДНОЙ ЖЕЛЕЗОЙ.

Доцент Урунбаева Дилором Анваровна
ТТА, ички касалликлар № 2 кафедраси.
Шавкатхужаев Хасан Нодир угли
ТТА, эндокринология йуналиши магистранти.
Телефон: +998335757450
Hasanshavkat@gmail.com

Аннотация: Эндемический зоб является одним из самых распространенных неинфекционных заболеваний.

Ключевые слова: Эндемический, зоб, диффузный, кишечная микрофлора, кишечник, микробиоценоз.

Связь кишечной микрофлоры с щитовидной железой изучено недостаточно, но всё же исследования проводились. Далее приведены результаты нескольких исследовании которые изучали связь между кишечной микрофлорой и щитовидной железой.

Проведенное исследование указывает на изменение состава кишечных микробных таксонов у пациентов с ГР по сравнению с контролем с определенной модуляцией кишечных микробов. Разнообразие оценки бактериального сообщества указывает на то, что кишечная флора пациентов с ГД была менее разнообразной по содержанию, чем при здоровом контроле. Эти данные дают основу для разработки пути болезни в многоплановом проспективном исследовании, чтобы проиллюстрировать механизм микробного дисбактериоза кишечника при болезни Грейвса.[1]

В этом сценарии финансируемый Марией Склодовской-Кюри проект INDIOГ исследует роль кишечных бактерий в патогенезе БГ и ОГ. Кишечник является первой и самой широкой областью доступа бактерий, с самой высокой концентрацией Т-клеток в организме человека и обученной реагировать на микроорганизмы. Интересно, что все факторы окружающей среды, участвующие в патогенезе БГ и ОГ, могут изменять баланс внутри микроорганизмов, находящихся в кишечнике, и влиять на иммунную систему, в частности пропорции регуляторных Treg и воспалительных клеток TH17. Следует надеяться, что изучение патогенеза БГ и ОГ в этом новом аспекте позволит определить новые цели для профилактики и лечения.[2]

Результаты указывают на роль кишечной микробиоты в модулировании гетерогенности, явной в АКРТ-индуцированной модели БГ и ОГ. В нашем следующем исследовании мы изучим влиянию на нашу индуцированную модель изменения микробиоты кишечника с использованием антибиотиков, пробиотиков и переноса фекалий. В наших будущих исследованиях будет изучено, способны ли присутствие, отсутствие или количество определенных бактерий или дрожжей непосредственно изменять иммунный баланс между противовоспалительным ответом Treg и Th17-опосредованным провоспалительным ответом в слизистой оболочке кишечника, как ранее было сообщено в моделях других аутоиммунных заболеваний [3,4]. Результаты этих экспериментов могут быть подтверждены исследованиями колонизации у животных с гнотобиотиками. Также необходимы такие факторы, как уровень потребления йода с пищей и возраст мышей при иммунизации, которые могут изменять кишечную микробиоту и / или иммунную реакцию.[5]

Выводы авторов. Результаты этих исследований показывают, что доказательства, подтверждающие или опровергающие эффективность применения селена у людей с тиреоидитом Хашимото, являются неполными. Текущий уровень доказательств эффективности добавок селена в лечении людей с тиреоидитом Хашимото основан на четырех рандомизированных контролируемых исследованиях, оцениваемых от неясного до высокого риска ошибки; в настоящее время это не позволяет уверенно принимать решения об использовании добавок селена при тиреоидите Хашимото. В этом обзоре подчеркивается необходимость проведения рандомизированных плацебо-контролируемых исследований для оценки эффектов селена у людей с тиреоидитом Хашимото, и в конечном итоге они могут предоставить надежные данные, которые помогут в принятии клинических решений.[6]

Литературы:

1. Hafiz Muhammad Ishaq, Imran Shair Mohammad, Muhammad Shahzad, Chaofeng Ma, Muhammad Asif Raza, Xiaokang Wu, Hui Guo, Peijie Shi, Jiru Xu. Molecular Alteration Analysis of Human Gut Microbial Composition in Graves' disease Patients. International Journal of Biological Sciences 2018; 14(11): 1558-1570. doi: 10.7150/ijbs.24151.
2. 4. Covelli D, Ladgate M. Thyroid, eyes and intestines: possible connection
3. Schloss PD, Westcott SL, Ryabin T, Hall JR, Hartmann M, et al. Introducing mothur: open-source, platform-independent, community-supported software for describing and comparing microbial communities. Appl Environ Microbiol. 2009; https://doi.org/10.1128/AEM.01541-09.
4. Cole JR, Wang Q, Cardenas E, Fish J, Chai B, et al. The ribosomal database project: improved alignments and new tools for rRNA analysis. Nucl Acids Res. 2009;37:D141–5.
5. Julia Macetti, Sajjad Moshkelgosha, Hedda-Louise Keling, Danila Covelli, Jaswinder Paul Banga, Utta Berchner-Pfannschmidt, Mareike Horstmann, Salvador Diaz Kano, Gina-Eva Goertz, Sue Plummer, Anya Beykne, Mari Julian Roberto Marchisi and the INDIGO Consortium. Gut microbiota in experimental murine model of Graves' orbitopathy established in different environments may modulate clinical presentation of disease.
6. Esther J. van Zuuren, Amir Y Albusta, Zbis Fedorovich, Ben Carter, Hanno Piil. Selenium supplements for Hashimoto's thyroiditis

"ЎЗБЕКИСТОНДА ИЛМИЙ-АМАЛИЙ ТАДҚИҚОТЛАР" МАВЗУСИДАГИ РЕСПУБЛИКА 22-КЎП ТАРМОҚЛИ ИЛМИЙ МАСОФАВИЙ ОНЛАЙН КОНФЕРЕНЦИЯ МАТЕРИАЛЛАРИ

(18-қисм)

Масъул муҳаррир: Файзиев Шохруд Фармонович
Мусаҳҳиҳ: Файзиев Фаррух Фармонович
Саҳифаловчи: Шахрам Файзиев

Эълон қилиш муддати: 30.11.2020

Контакт редакций научных журналов. tadqiqot.uz
ООО Tadqiqot, город Ташкент,
улица Амира Темура пр.1, дом-2.
Web: http://www.tadqiqot.uz/; Email: info@tadqiqot.uz
Тел: (+998-94) 404-0000

Editorial staff of the journals of tadqiqot.uz
Tadqiqot LLC The city of Tashkent,
Amir Temur Street pr.1, House 2.
Web: http://www.tadqiqot.uz/; Email: info@tadqiqot.uz
Phone: (+998-94) 404-0000